



Nº 2. Anatomía de los dientes

¿Cuáles son las diferentes partes del diente?

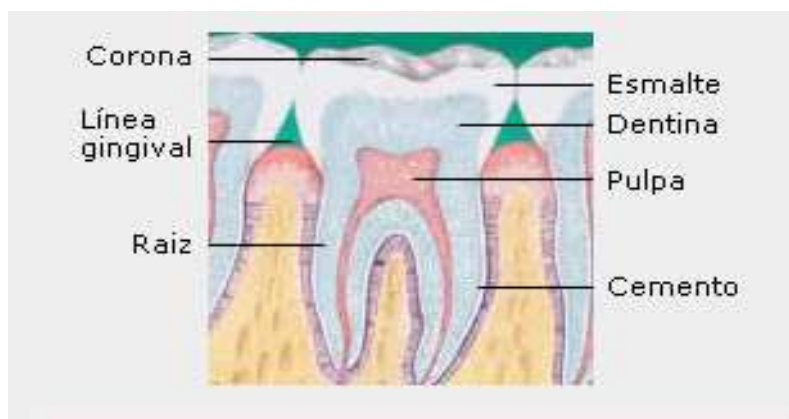
Corona: Es la parte normalmente visible del diente al abrir la boca. Determina su función. Por ejemplo, los dientes anteriores son afilados y sus bordes tienen forma de cincel para cortar, mientras que los molares tienen superficies planas para moler. **Línea de la encía:** Es la borde de unión entre los dientes y las encías. Sin un cepillado correcto y sin el uso adecuado de hilo dental, el sarro y la placa se acumulan en esta línea y ocasionan gingivitis u otras enfermedades de las encías.

Raíz: Es la parte del diente que se inserta en el hueso.

Esmalte: Es la capa externa del diente. El esmalte es el tejido más duro y mineralizado del cuerpo.

Dentina: Es la capa del diente que está debajo del esmalte. Así como el esmalte no tiene sensibilidad, en la dentina hay millones de pequeños conductos o túbulos que conducen directamente a la pulpa dental, por lo que es una capa sensible. Si una caries logra atravesar el esmalte y llegar a la dentina, se produce dolor y puede incluso infectar la pulpa dental.

Pulpa: Es el tejido blando que se encuentra en el centro de todos los dientes. En ella están el tejido nervioso y los vasos sanguíneos. Si la caries alcanza la pulpa se siente mucho dolor.





¿Cuáles son los diferentes tipos de dientes?

Cada diente tiene una tarea o función específica

Incisivos: Los dientes anteriores con bordes afilados en forma de cincel (cuatro superiores y cuatro inferiores), son utilizados para cortar los alimentos.

Caninos: Dientes con forma puntiaguda (de cúspide) que se utilizan para desgarrar los alimentos. También se les denomina colmillos.

Premolares: Estos dientes tienen dos cúspides puntiagudas en su superficie de masticación, por lo que también se les denomina bicúspides. La función de los premolares es aplastar y desgarrar.

Molares: Utilizados para moler, estos dientes tienen varias cúspides en su superficie de masticación.

